

おじいさんの健康

学研出版

児童教育出版部



脳ドック 異常が見つかったら



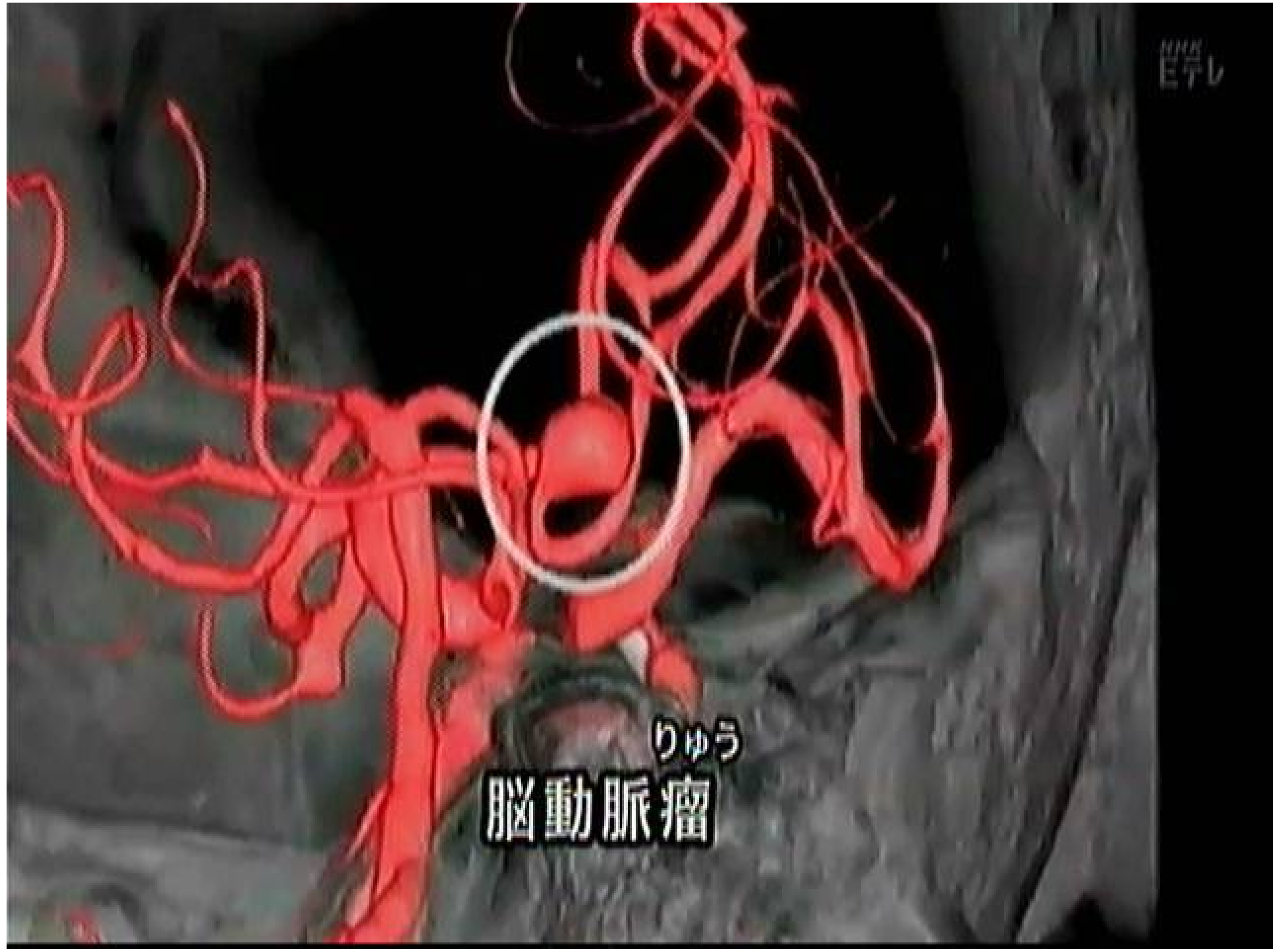脳ドック

異常が
見つかったら

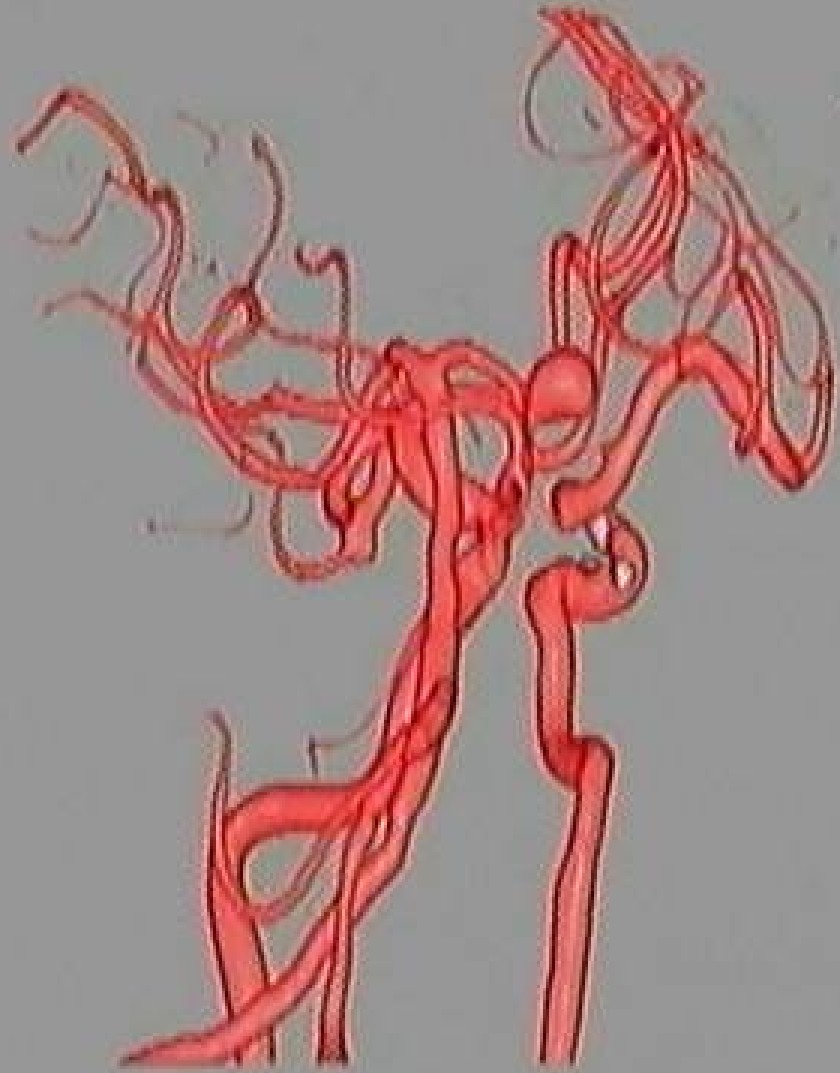
今日のドクターは

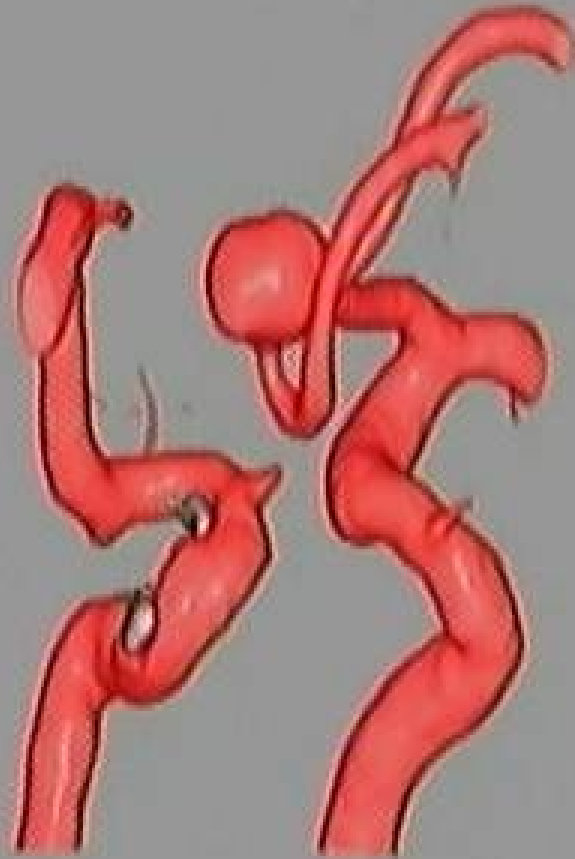
東京女子医科大学

岡田 芳和



りゅう
脳動脈瘤







久田直子



濱中博久

りゆう

脳動脈瘤

脳ポックを受けた人の

およそ **5%**

脳ドックで異常が見つかったら

1目 くも膜下出血
を防ぐ

2目 脳梗塞を防ぐ

脳ドックで異常が見つかったら

1目 くも膜下出血
を防ぐ

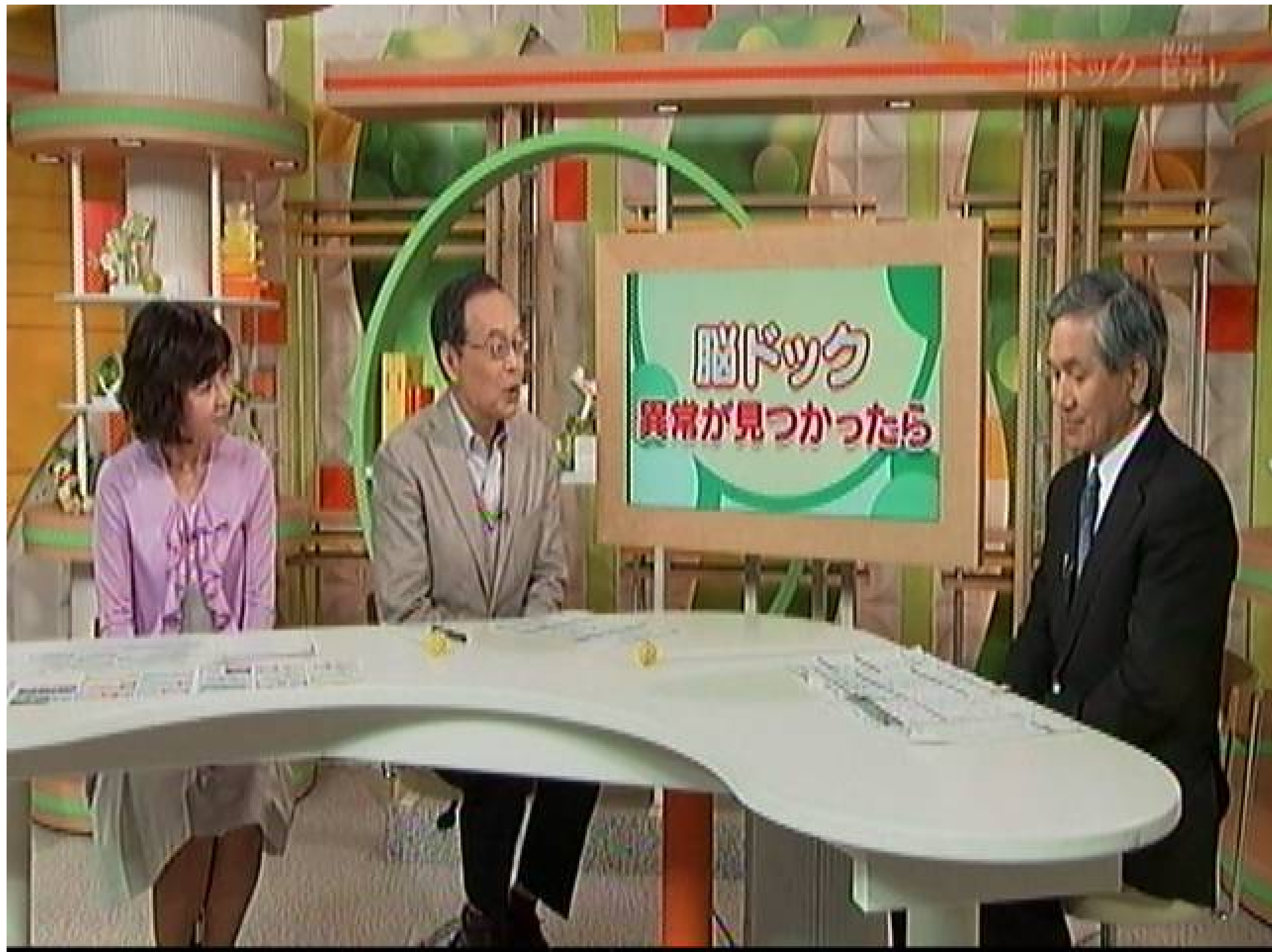2目 脳梗塞を防ぐ





岡田芳和

東京女子医科大学 教授 脳神経外科





りゅう
脳動脈瘤

くも膜下出血を起こす確率 1%

脳ドック

脳ドック
脳ドック
異常が見つかったら
検査



脳ドック



MRA
(磁気共鳴血管検査)



MRI
(磁気共鳴画像検査)

**超音波
検査**

脳ドック



脳ドック



MRA
(磁気共鳴血管検査)

MRI
(磁気共鳴画像検査)



**超音波
検査**



脳ドック



MRA

(磁気共鳴血管検査)

未破裂^{りゅう}
脳動脈瘤



MRI

(磁気共鳴画像検査)

超音波 検査



脳ドック



MRA

(磁気共鳴血管検査)

未破裂^{りゅう}
脳動脈瘤



MRI

(磁気共鳴画像検査)

脳梗塞
(ラクナ梗塞^{など})

超音波 検査

脳ドック



MRA

(磁気共鳴血管検査)

未破裂^{りゅう}
脳動脈瘤



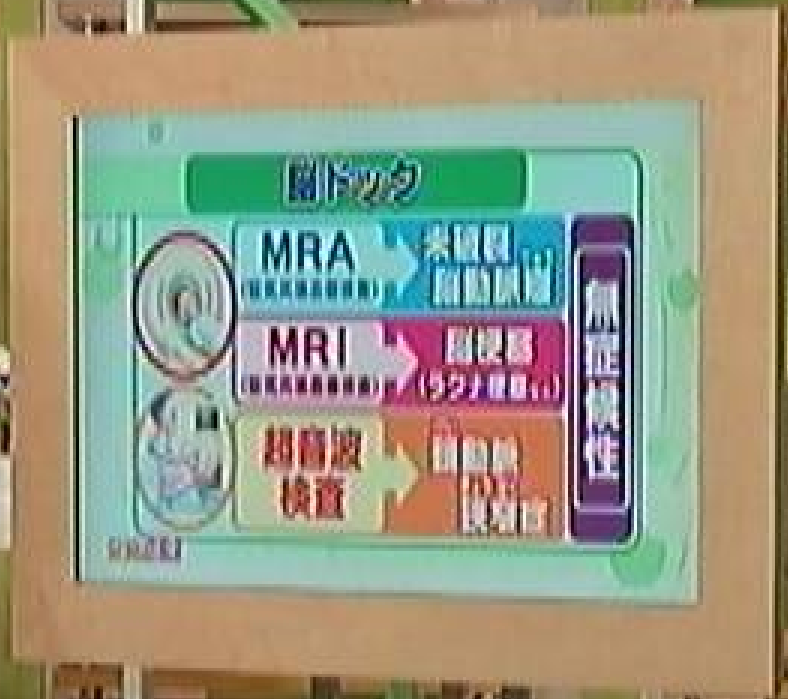MRI

(磁気共鳴画像検査)

脳梗塞
(ラクナ梗塞^{など})

超音波 検査

(B)
頸動脈^{きようさく}
狭窄症



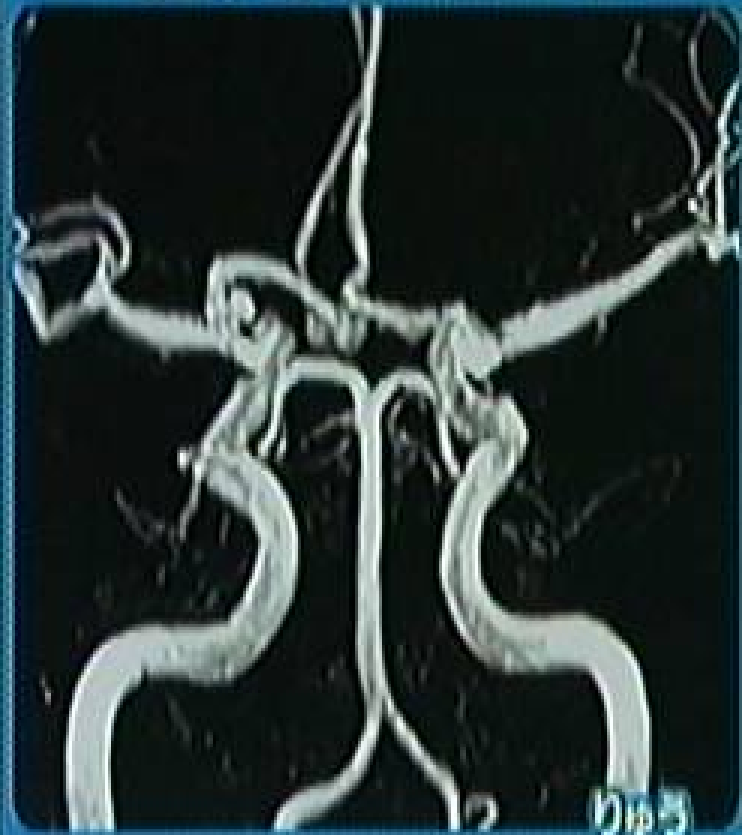Dr. Inoue (left): A man with glasses wearing a light grey suit jacket over a light blue shirt. He is looking towards the screen.

Dr. Yamada (right): A man with grey hair wearing a dark suit jacket, white shirt, and blue tie. He is looking towards the screen.

Documents on the table: Several sheets of paper are scattered on the white table in front of the two men. Some papers have yellow pushpins.

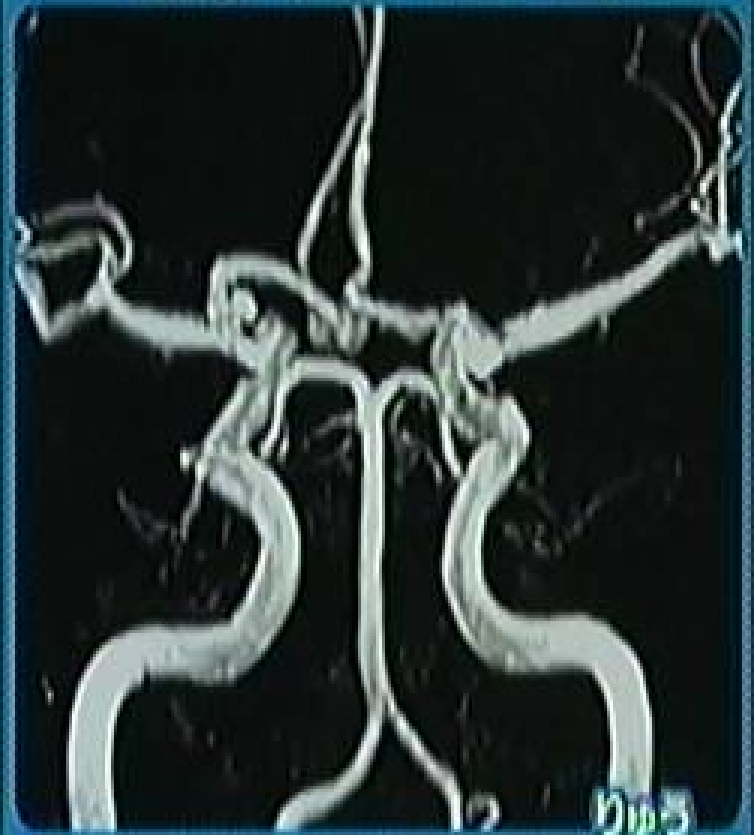

脳ドック (MRA)



未破裂脳動脈瘤

脳ドック (MRA)



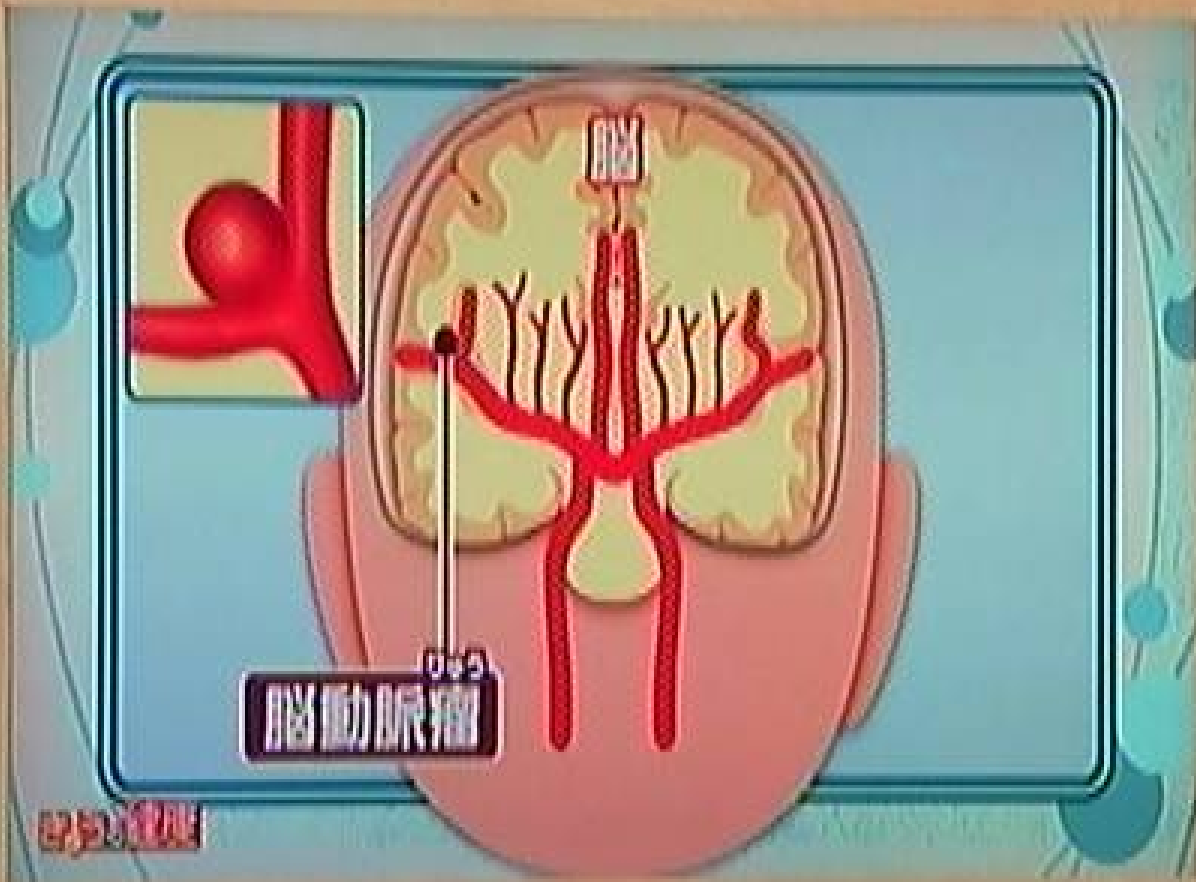
未破裂脳動脈瘤

一度できると
自然には
消えない

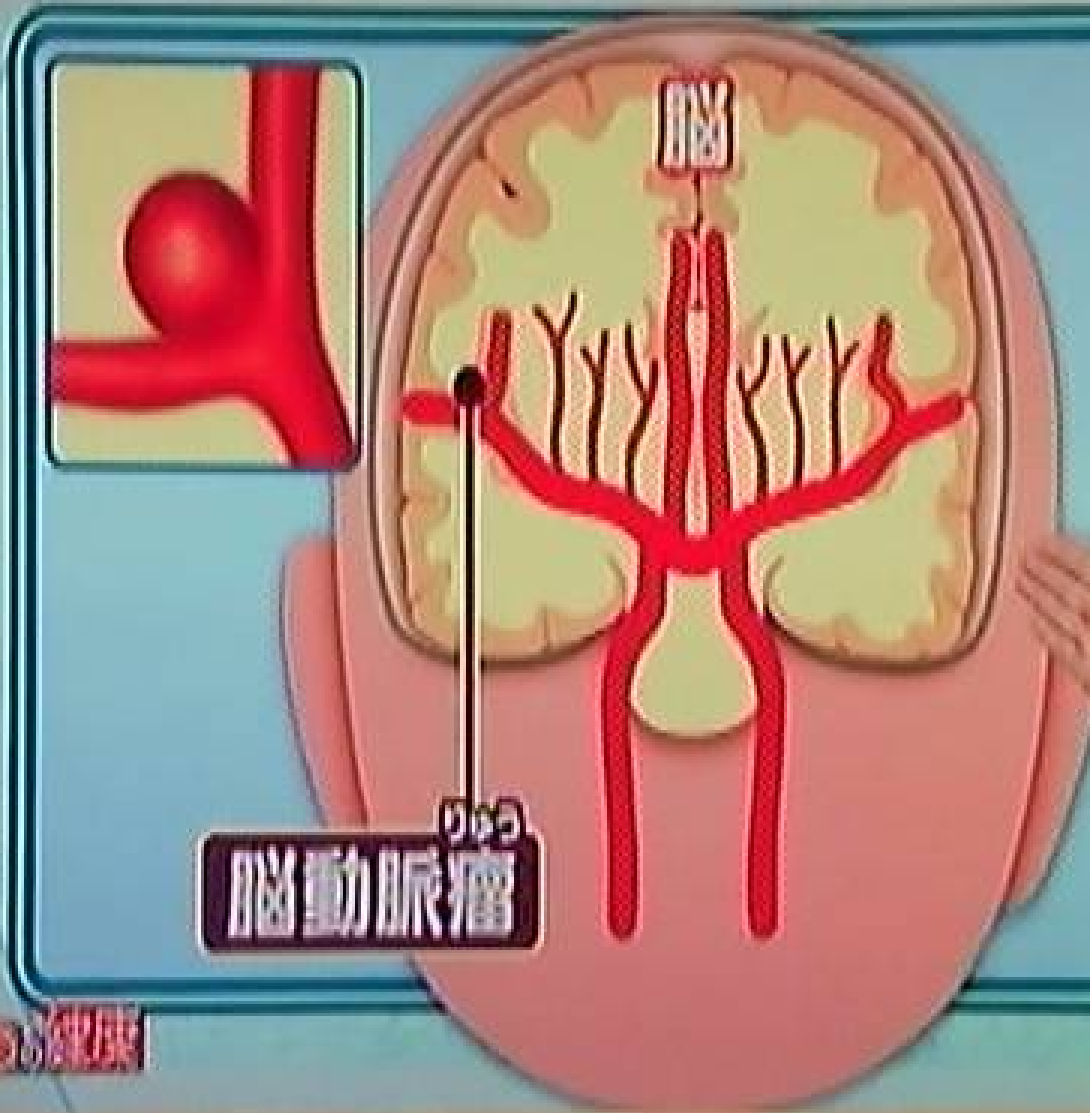
時間がたつと
大きくなり
破裂することもある

→ くも膜下出血

脳ドック
脳動脈のコブ



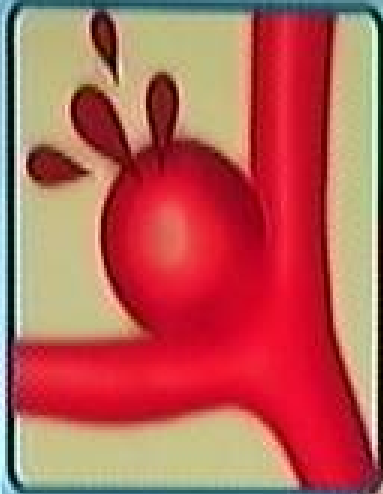
脳ドック
脳動脈のコブ



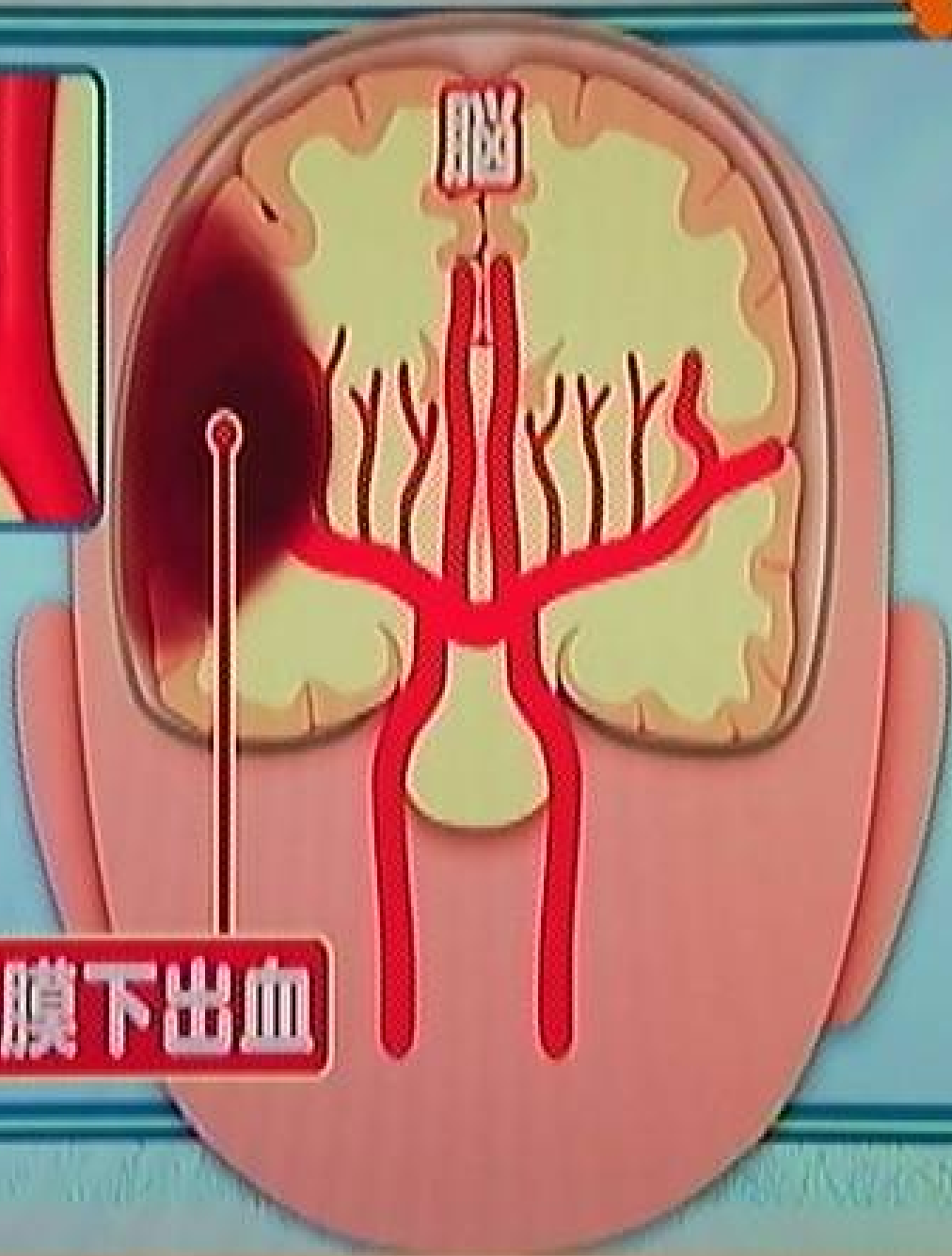脳動脈瘤

脳ドック

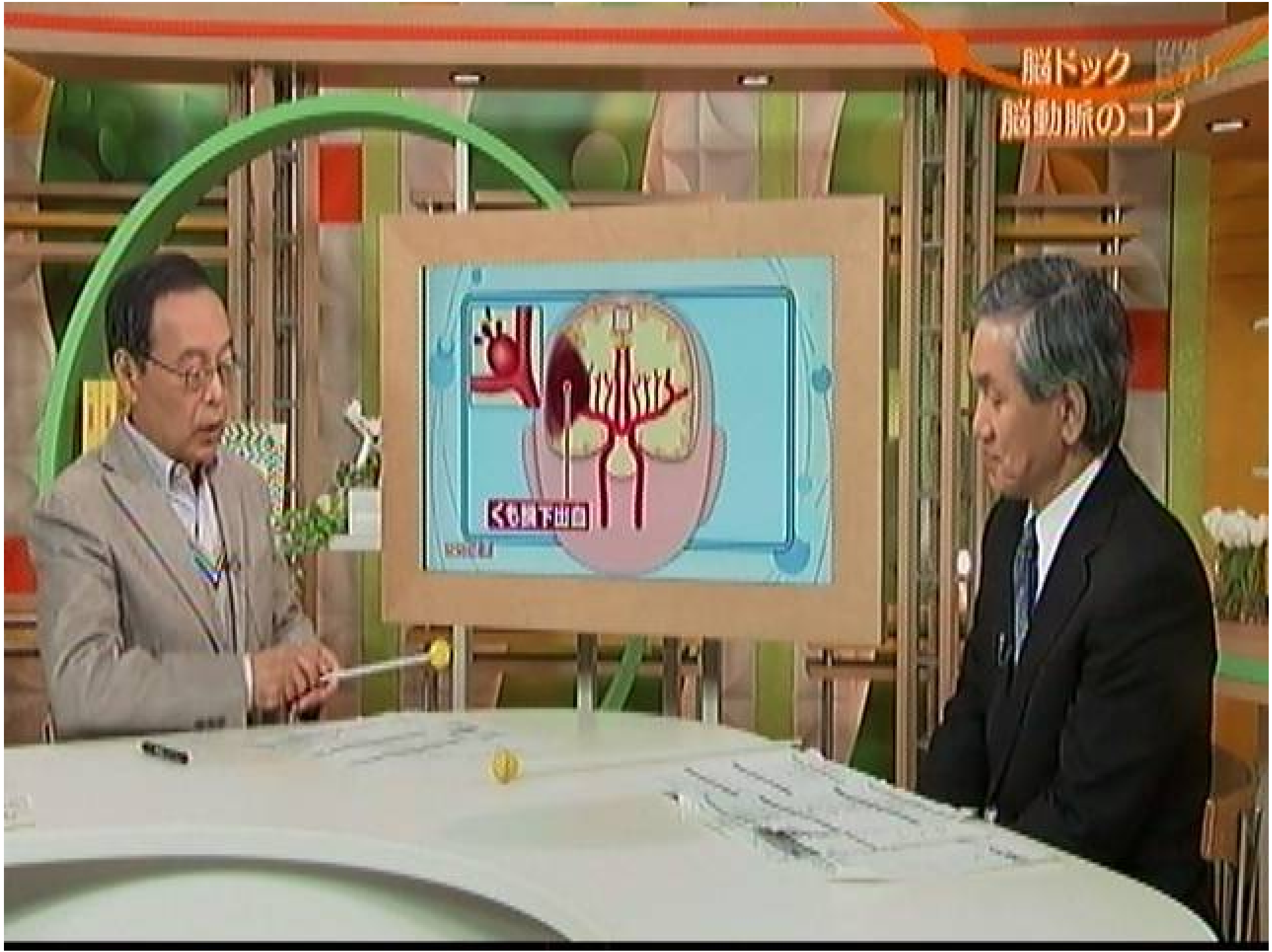




＜毛膜下出血＞



脳ドック
脳動脈のコブ

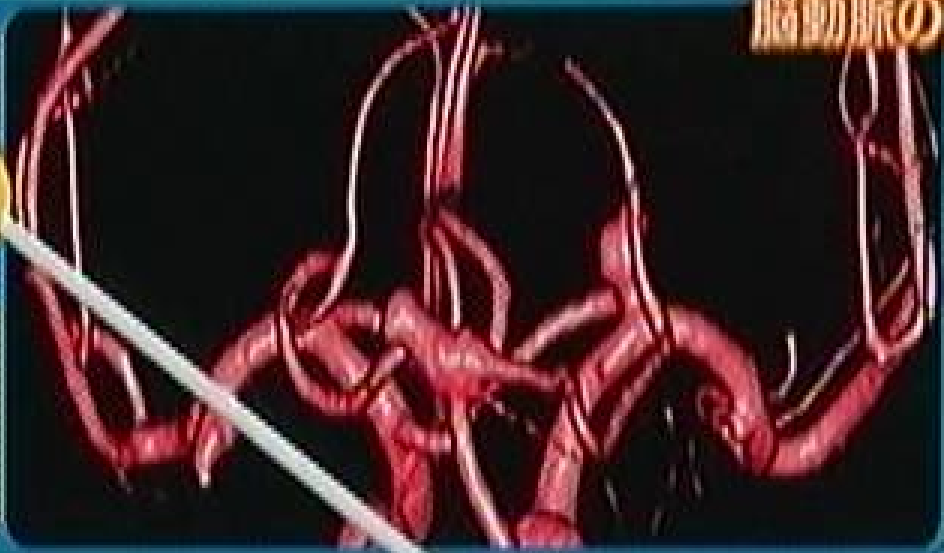


脳ドック
脳動脈のコブ

脳ドック(MRA)



詳しい検査
(3D-CT)



位置

大きさ
(5mm以上)

形

数

経過観察

家族歴

高血圧

喫煙

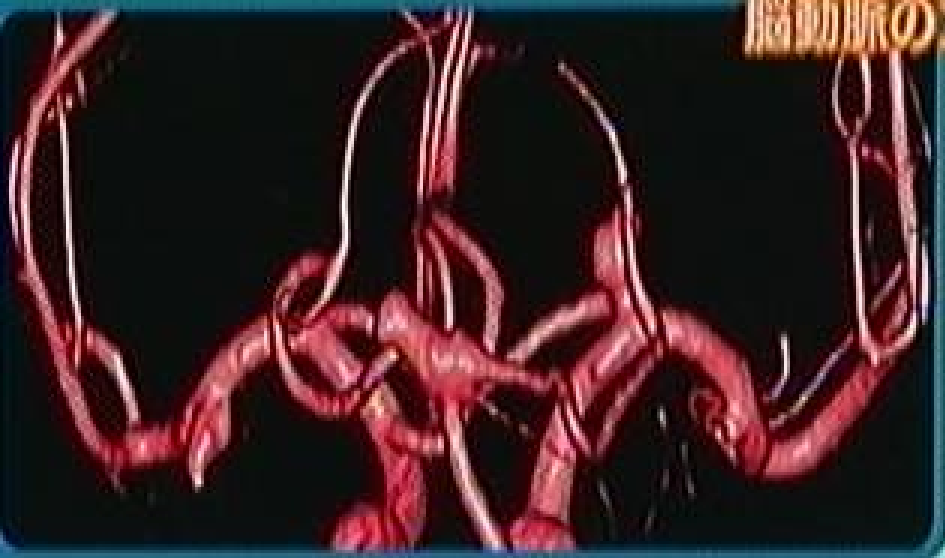手術

脳ドック
脳動脈のコブ

脳ドック(MRA)



詳しい検査
(3D-CT)



位置

大きさ
(5mm以上)

形

数

経過観察

家族歴

高血圧

喫煙

手術

りゅう
脳動脈瘤が見つかったら

経過
観察

定期的な画像検査

血圧コントロール

あまり気にしない

脳ドック
脳動脈のコブ

積極的にセカンドオピニオンを活用する

脳ドック

脳動脈瘤の手術

りゅう
脳動脈瘤が見つかったら

経過
観察

定期的な画像検査

血圧コントロール

あまり気にしない

手術

開頭クリッピング術

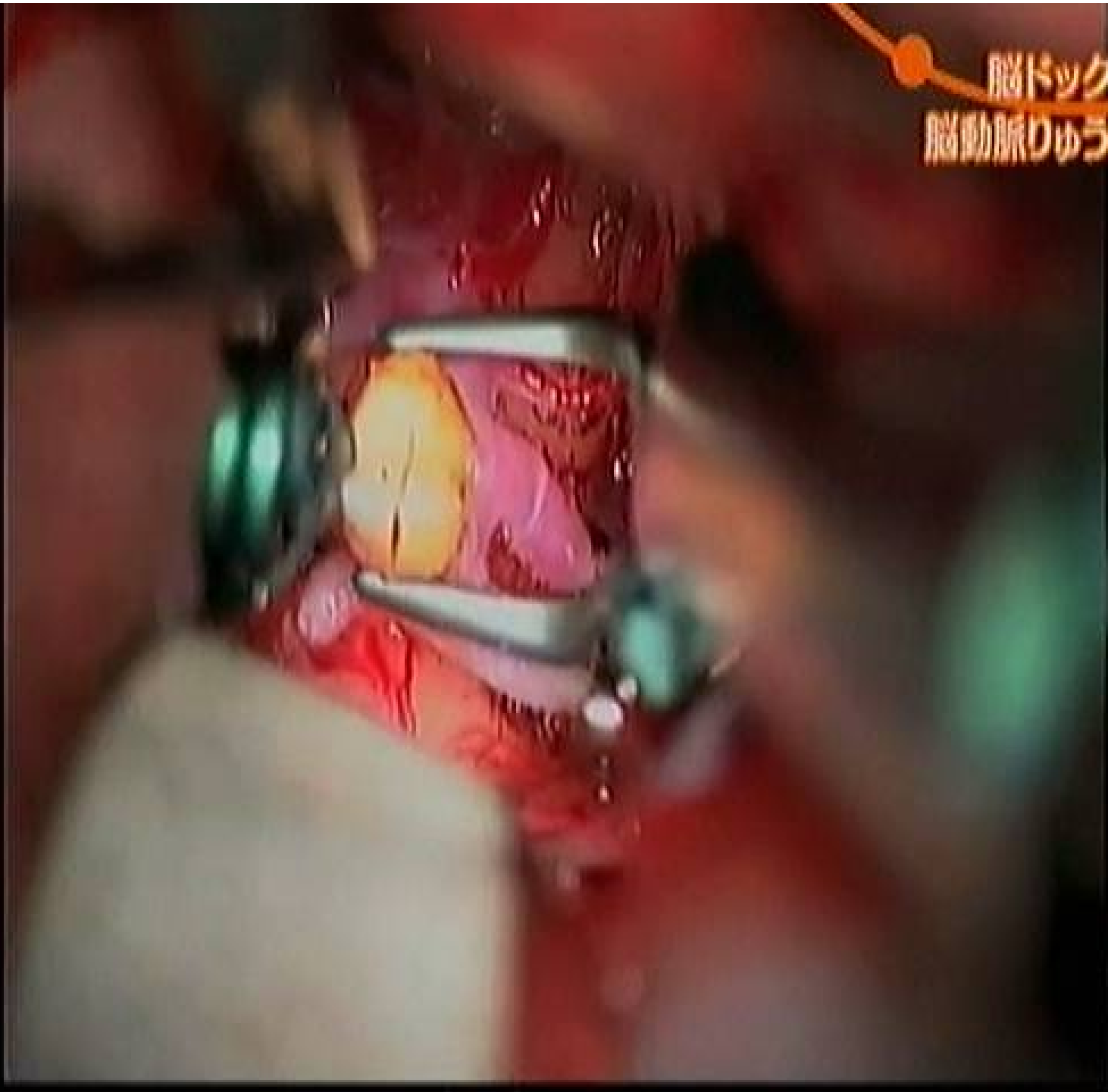
コイル塞栓術

健康

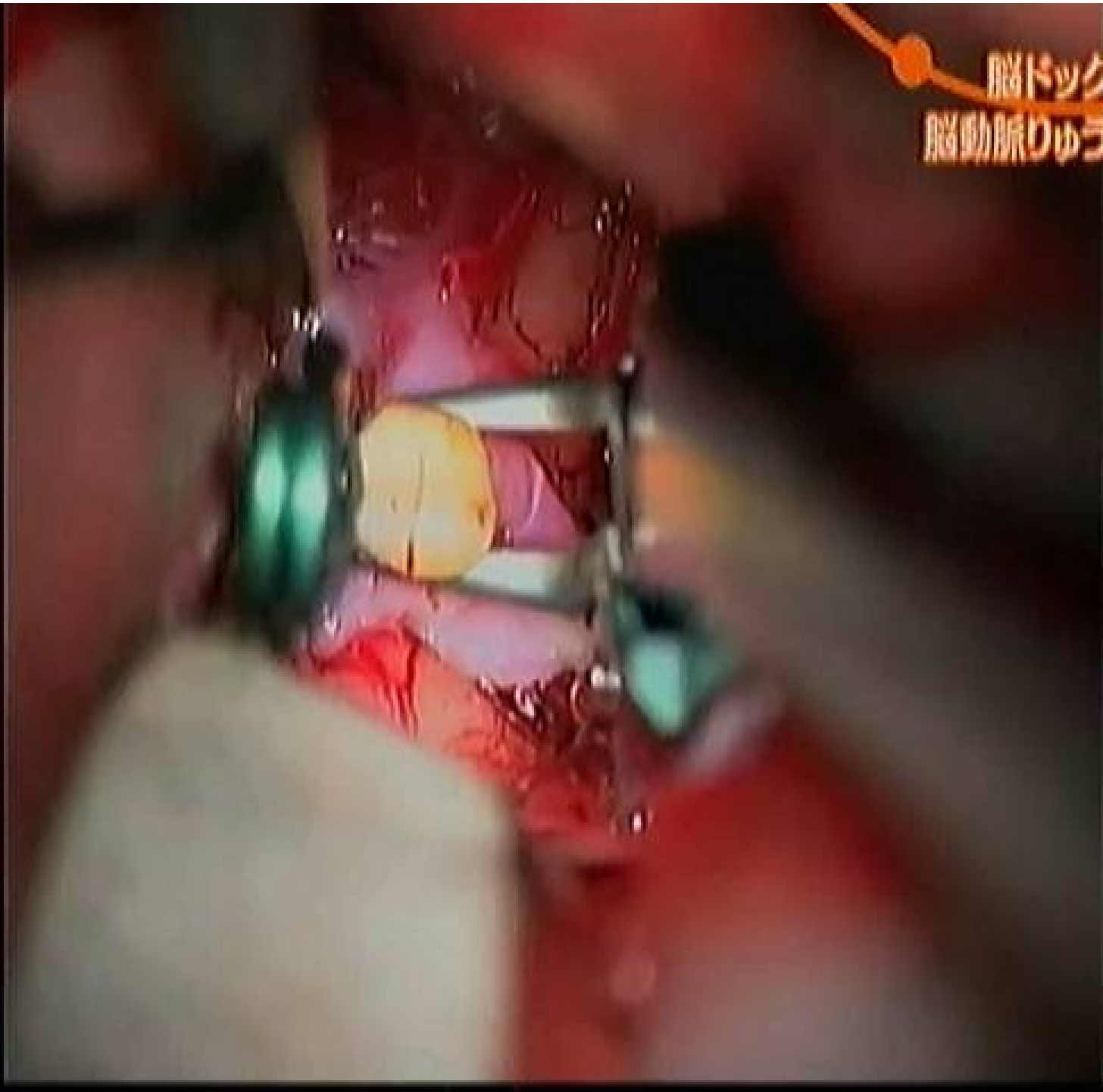
脳ドック
脳動脈瘤の手術

りゅう
脳動脈瘤

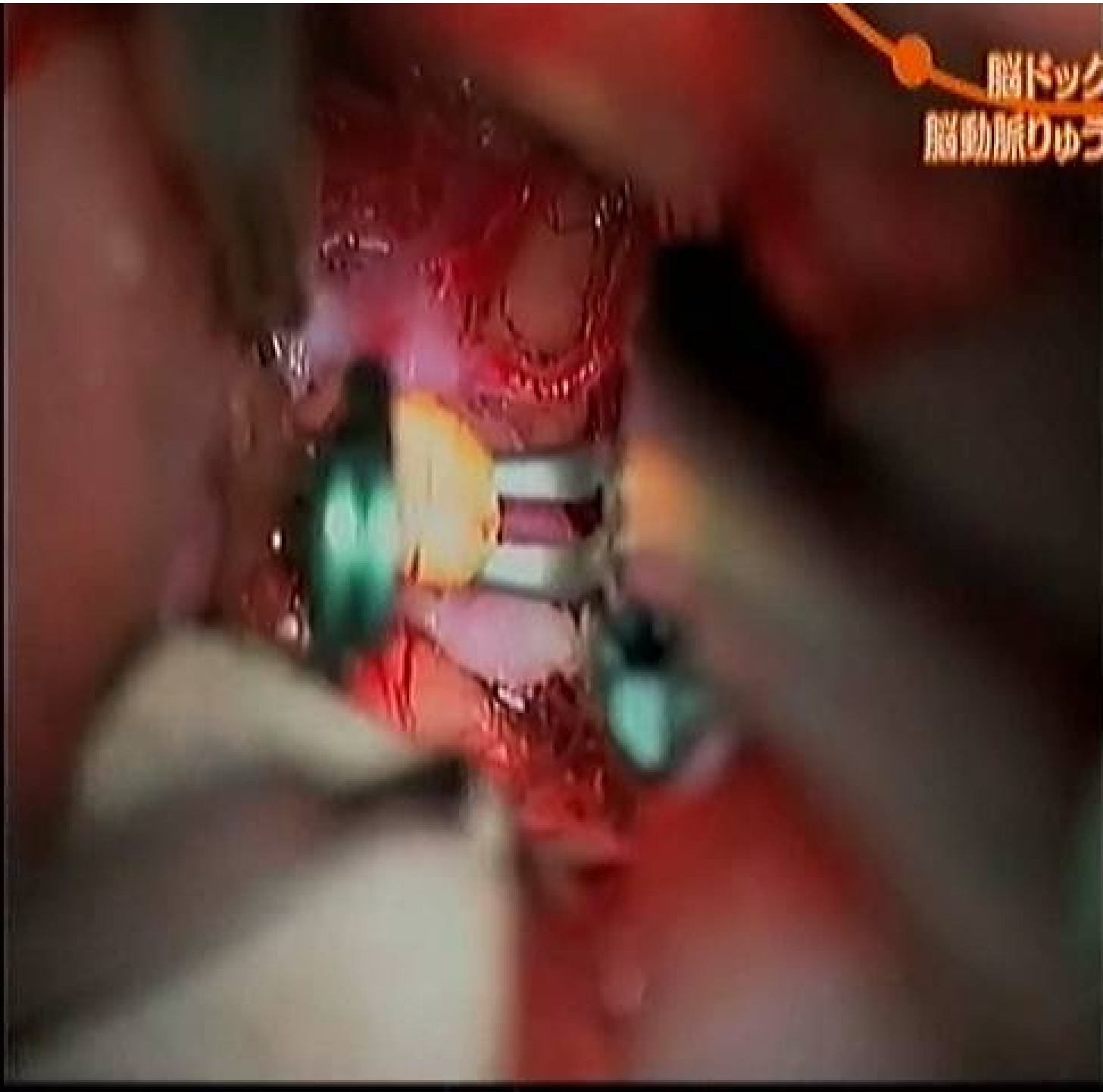
脳ドック
脳動脈瘤の手術



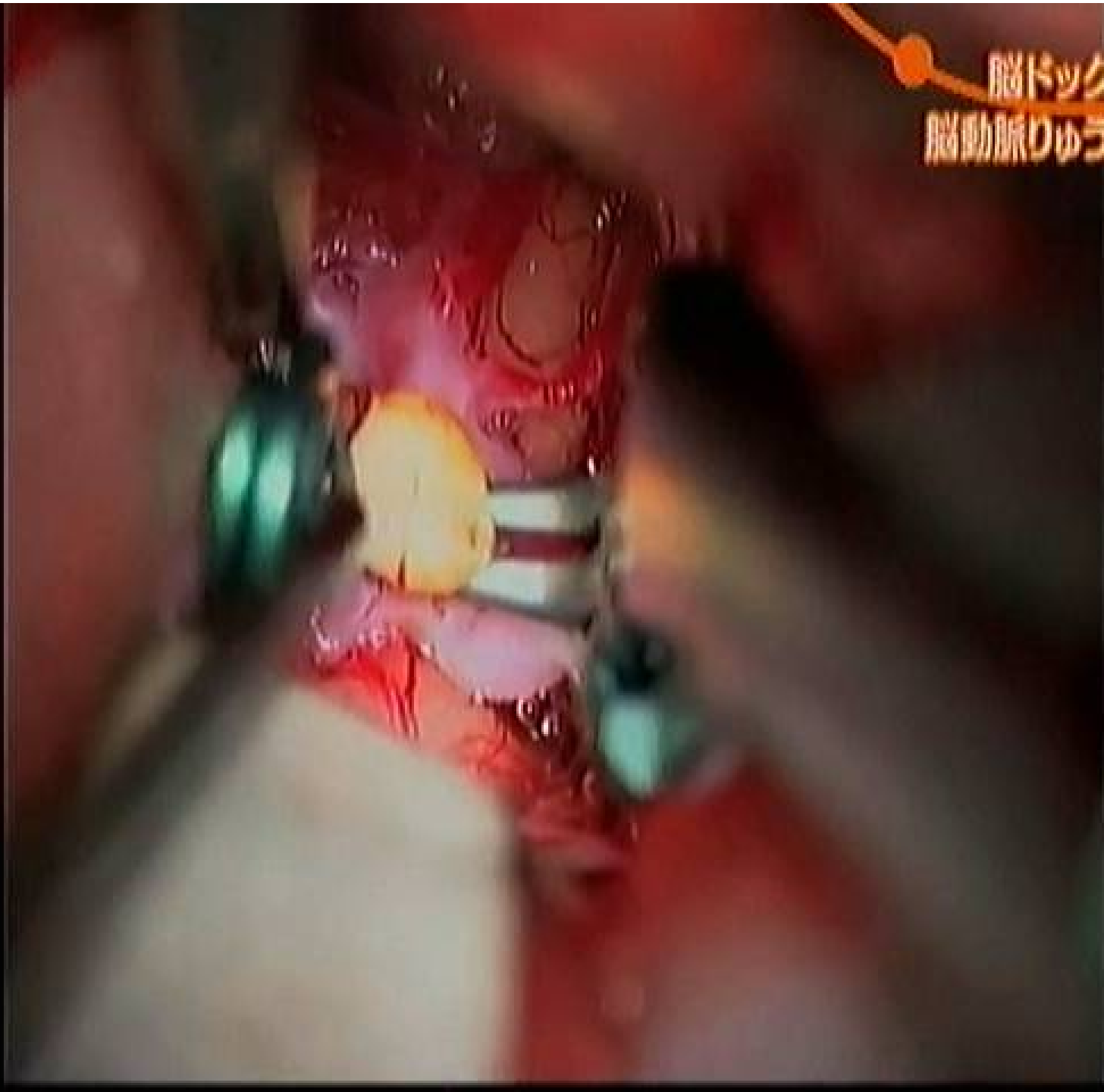脳ドック
脳動脈瘤の手術



脳ドック
脳動脈瘤の手術



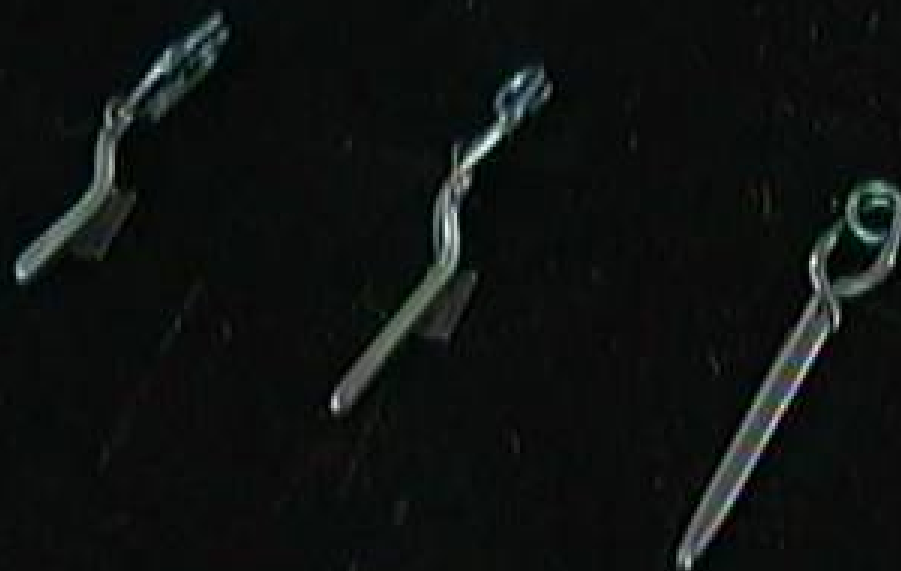脳ドック
脳動脈瘤の手術



脳ドック
脳動脈りゅうの手術



脳ドック
脳動脈瘤の手術



りゅう

脳動脈瘤用クリップ

脳ドック

脳動脈瘤の手術

^{りゅう}脳動脈瘤が見つかったら

経過
観察

定期的な画像検査

血圧コントロール

あまり気にしない

手術

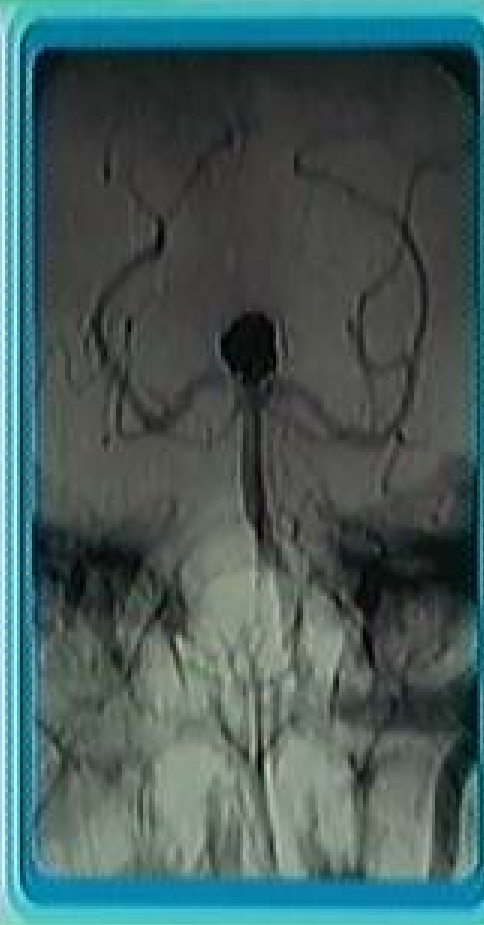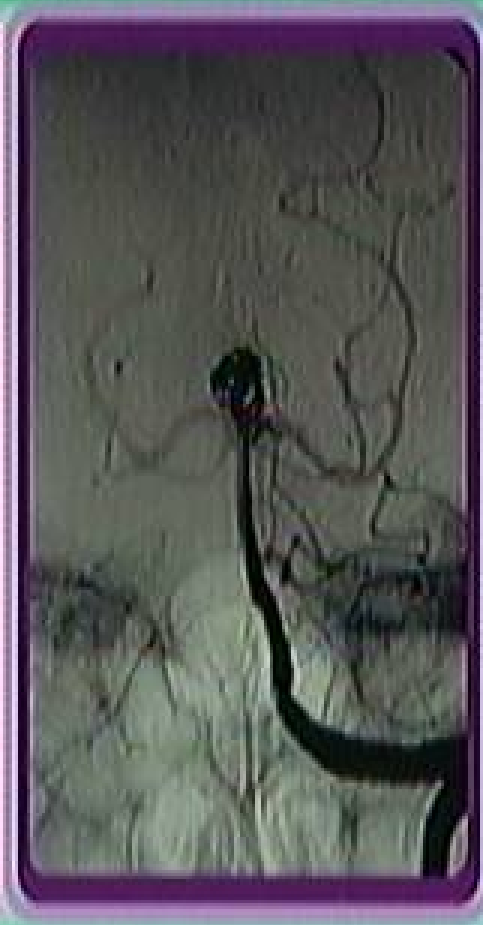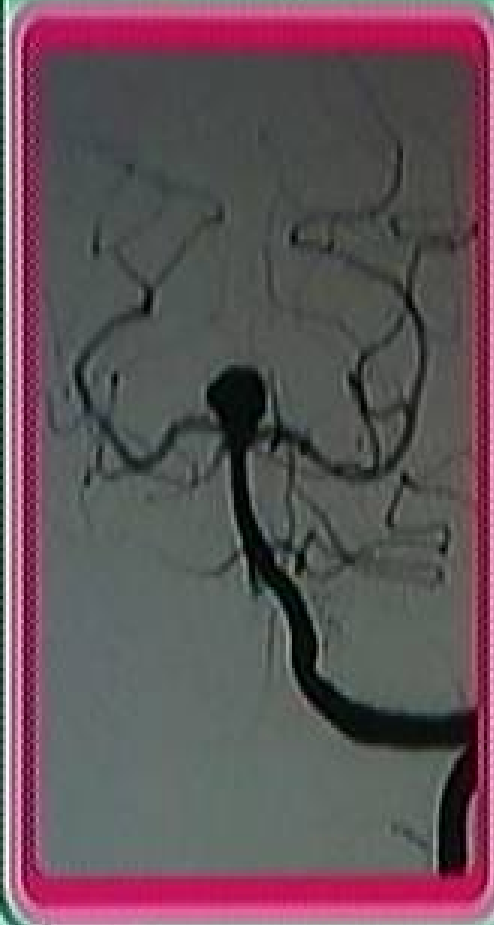開頭クリッピング術

 コイル塞栓術

脳ドック

脳動脈瘤の手術

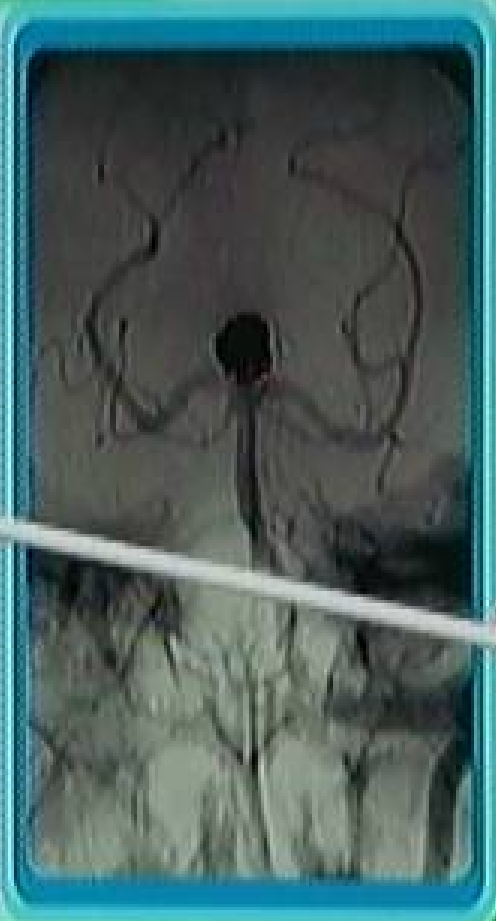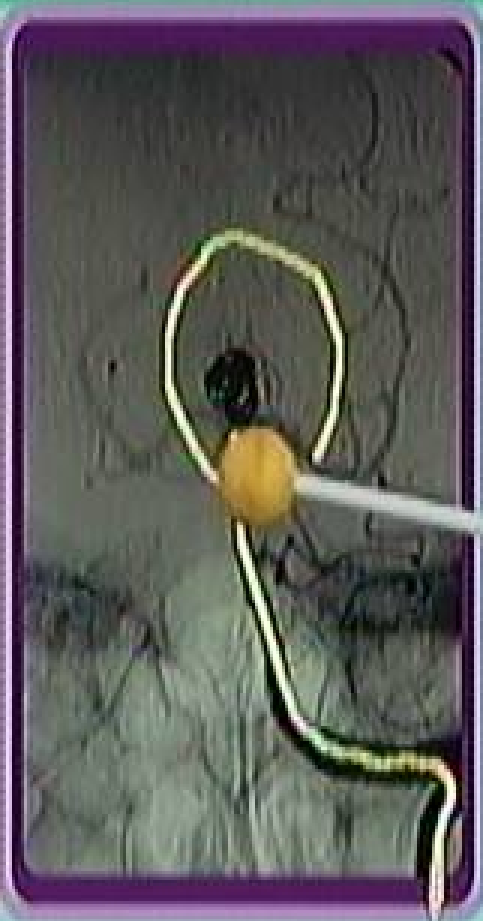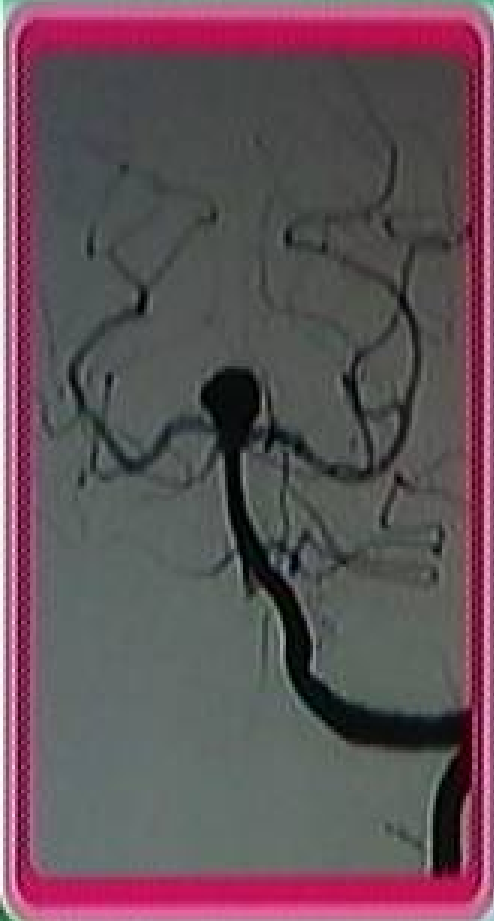
コイル塞栓術



脳動脈瘤の手術

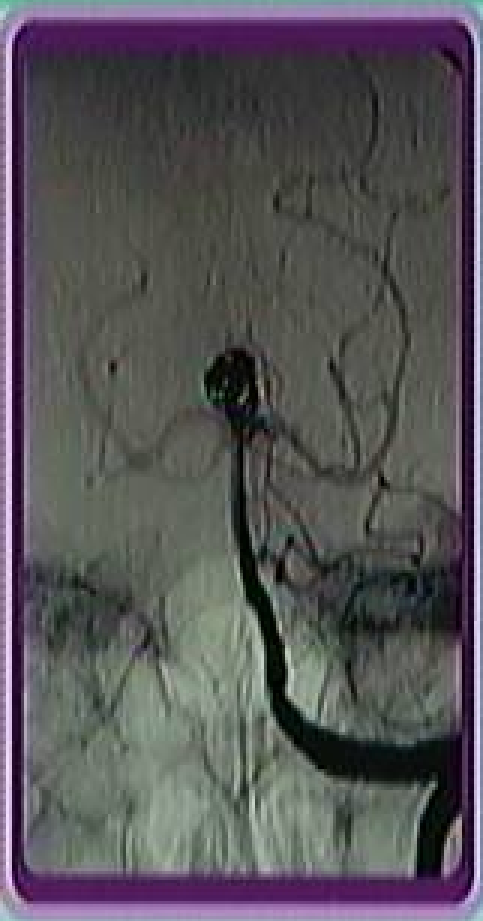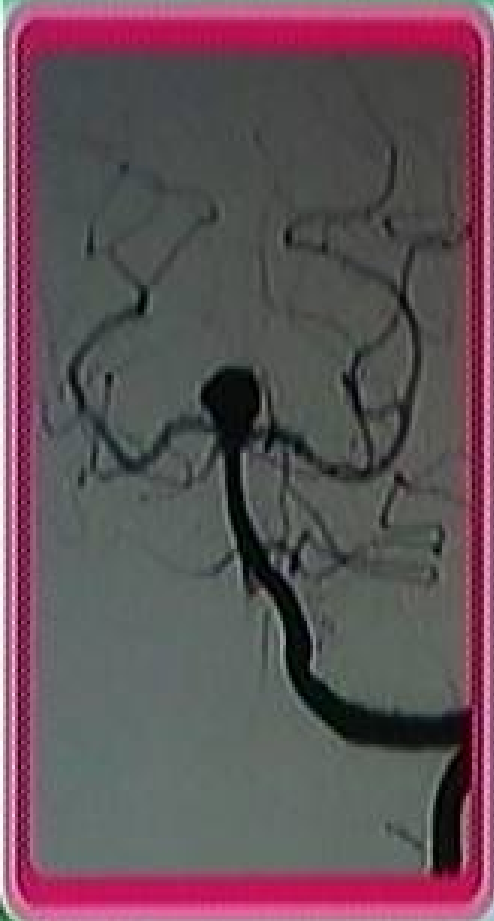脳ドック
脳動脈瘤の手術

コイル塞栓術



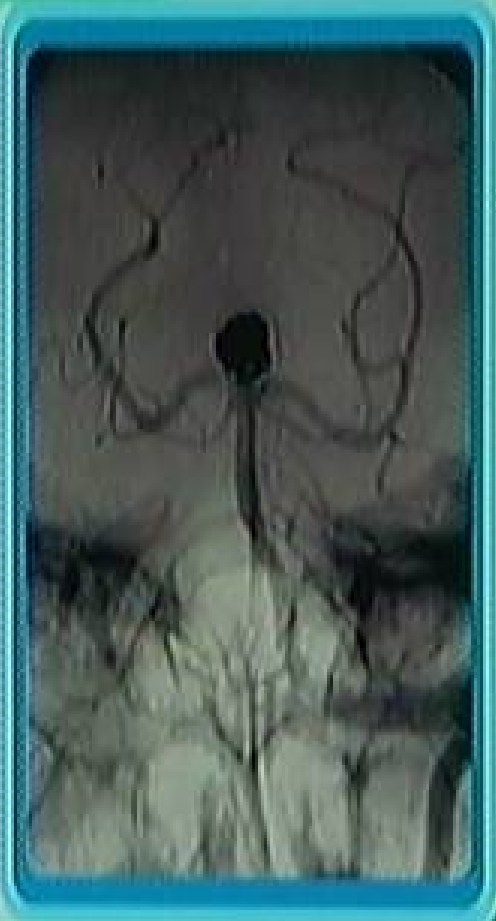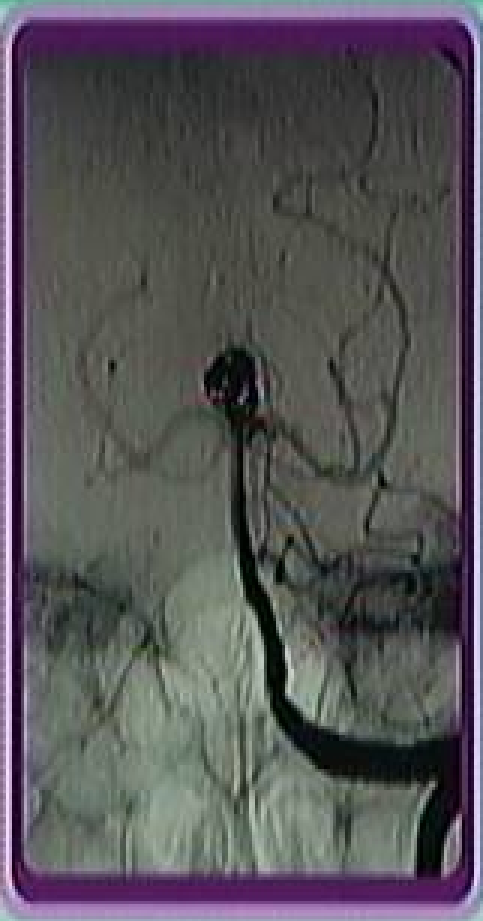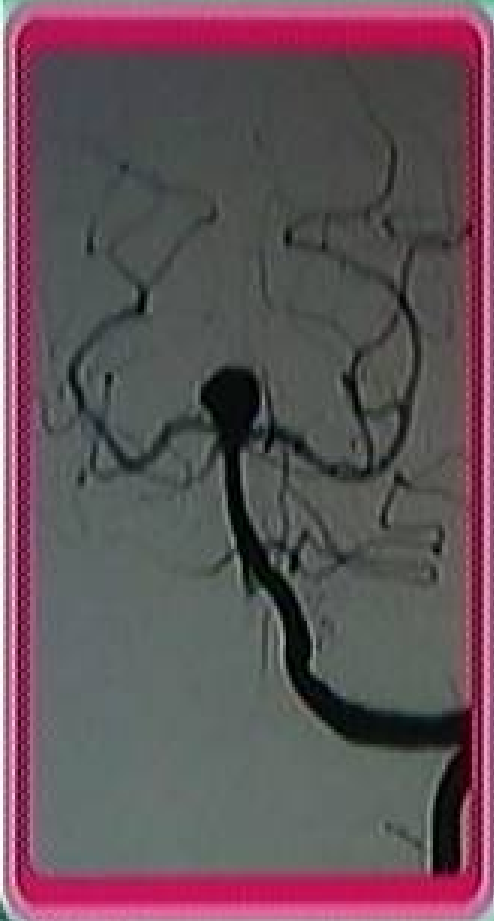脳ドック
脳動脈瘤の手術

コイル塞栓術



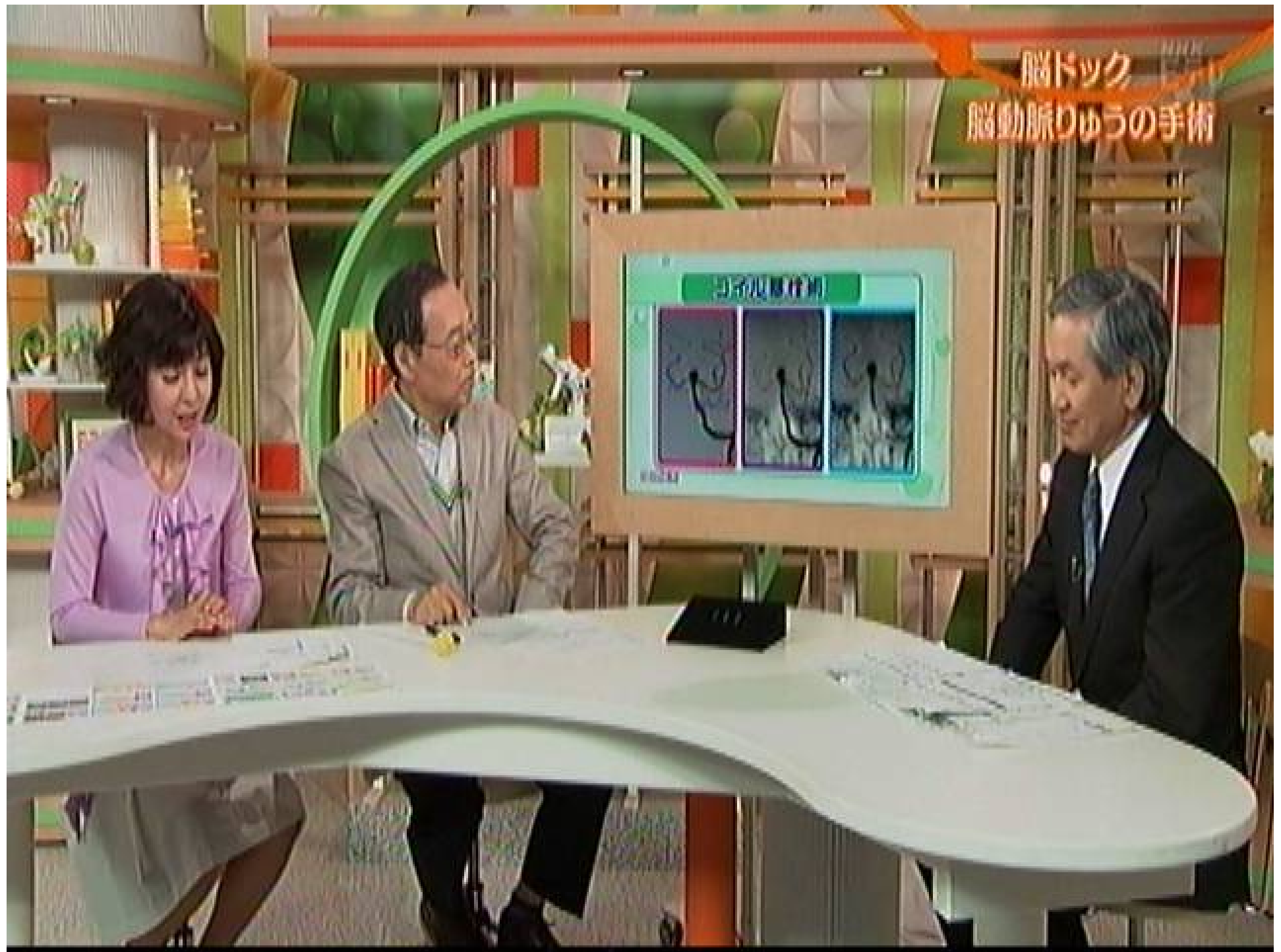脳ドック
脳動脈瘤の手術

コイル塞栓術



脳と健康

脳ドック
脳動脈りゅうの手術



脳ドック

脳動脈瘤の手術

開頭クリッピング術

コイル塞栓術

体の負担 **大**

体の負担 **小**

どんな
タイプにも
対応できる

形状や位置によっては
手術できないことも

再発の可能性あり

脳下ツク
＜も膜下出血を防ぐ＞

 岡田芳和

東京女子医科大学 教授 脳神経外科



健康 明日は… 脳ドック 異常が見つかったら



脳梗塞を防ぐ



テキスト7月号にも
掲載されています

きょうの
健康

書店にない場合は

0570-000-321

電子版は…

<http://nhktext.jp>

NHK出版